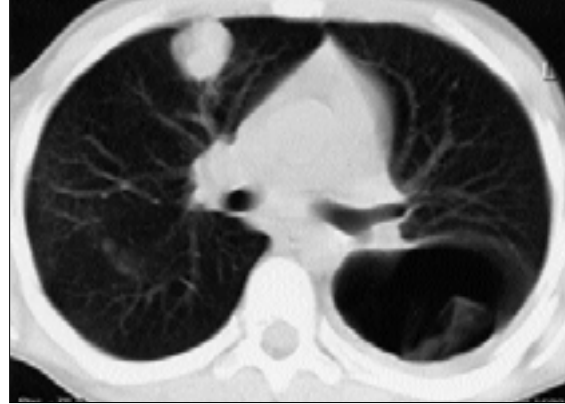
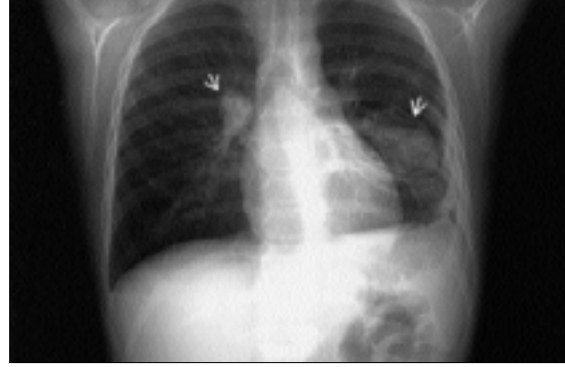
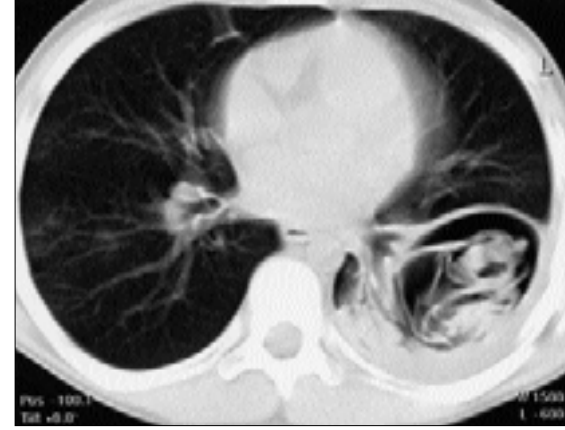
## AYIN OLGUSU

Fatma Demirel(\*), Aliye Dökmen Yavuz(\*\*), Ayhan Söğüt(\*), Nazan Tomaç(\*\*\*)



**Olgu:** 10 yaşında kız çocuğu. Ateş, öksürük ve nefes darlığı şikayetiyle başvurduğu ve sol akciğerde pnömoni tanısıyla yatırıldığı devlet hastanesinde önce bir hafta ampicilin+sulbaktom, ardından klinik tablonun düzelmemesi üzerine 8 gün teikoplanin tedavisi almıştı. Ateşi düşmesine rağmen, sol akciğerdeki dinleme bulgularının devam etmesi ve son çekilen akciğer grafisinde şüpheli kistik oluşumların ortaya çıkması üzerine kliniğimize sevk edilmişti. Hastanın öyküsünde ailesinin hayvancılıkla uğraştığı, hastaneye başvurusundan bir ay önce ağızdan öksürükle birlikte bir avuç dolusu, koyu kıvamda, sarı renkte ve tuzlu bir sıvı geldiği öğrenildi.

**Fizik muayene:** Genel durumu orta, solgun ve halsiz



görünümde, solunum sayısı 40/dakika, kalp tepe atımı 94/dakika idi. Ateşi yoktu. Dinlemekle sol akciğerde yaygın krepitan ralleri vardı. Batın rahat, karaciğer ve dalak ele gelmiyordu.

**Laboratuvar incelemesinde:** Beyaz küre: 17 800/mm<sup>3</sup>, hemoglobin 11.2 gr/dl ve formülde %76 polimorfonükleer hücre, % 5 eozinofil vardı. Eritrosit sedimantasyon hızı 62 mm/saat, CRP (++++) idi. Karaciğer enzimleri, üre ve kreatinin normaldi. Akciğer grafisi (Resim: 1) ve bilgisayarlı toraks tomografisi (toraks BT) ile tanı konuldu (Resim: 2,3).

### Editörün notu:

Bu sayfa 'ayın olgusu' başlığı ile ilginç olgu bildirimlerine ayrılmıştır.

1-İlginç ve tanı koydurucu görüntüsü olan (resim, radyografi, ultrason, bilgisayarlı tomografi, magnetik rezonans veya patolojik inceleme) olgular kabul edilecektir.

2- Genel olarak derginin yazım kuralları bu sayfada da geçerlidir, kaynakça sayısı 10'u geçmemelidir,

3-Biçimsel olarak ilk sayfa olguya ait tanıya yardımcı görüntülemeler yanında kısaca olgu sunumu için ayrılmıştır, tanıya götüren bulgular vurgulanmalı, tanıdan bahsedilmemelidir. İkinci sayfada ise görüntülerin açıklaması, giriş, tanımlama, tarihçe, tanıya yardımcı laboratuvar incelemeleri, ayrıca tanı özellikleri ve tedavi metodlarını açıklayan, olgudaki özelliklerin tartışıldığı, 12 puntoyla, iki aralıklı olarak yazılmış ve iki daktilo sayfasını geçmeyen özlü bilgiye yer verilecektir.

(\* ) Zonguldak Karaelmas Üniversitesi Tıp Fakültesi Çocuk Sağlığı ve Hastalıkları Anabilim Dalı, Yrd.Doç.Dr.

(\*\* ) Zonguldak Devlet Hastanesi Çocuk Kliniği, Uzm.Dr.

(\*\*\*) Zonguldak Karaelmas Üniversitesi Tıp Fakültesi Çocuk Sağlığı ve Hastalıkları Anabilim Dalı, Doç.Dr.

**Yazışma adresi:** Dr.Fatma Demirel, Zonguldak Karaelmas Üniversitesi Tıp Fakültesi Çocuk Sağlığı ve Hastalıkları Anabilim Dalı, 67600 Kozlu-Zonguldak, Tel: 0372 261 01 69 (1578-79), Faks: 0372 261 01 55, e-mail: fatmademirel@hotmail.com

**Resim 1:** Akciğer grafisinde sağ hiler bölgede hilusa superpoze, 2 cm çapında düzgün konturlu opasite artışı ve sol hemitoraks alt zonda 6 cm çaplı, düzgün konturlu, içinde kıvrımlı jerminatif membranların oluşturduğu dens imajlar bulunan kistik yapıda bir kitle imajı izlenmektedir. Sol kostofrenik sinüs kaplıdır.

**Resim 2,3:** Toraks BT'sinde sağ akciğer üst lob anterior segmentte 2x2 cm boyutta, düzgün konturlu, kistik dansite lezyon mevcuttur. Sol akciğer alt lobda 6x5 cm boyutunda, içinde membranlara ait görünümünün olduğu düzgün konturlu, yer kaplayıcı oluşum imajı izlenmiştir. Kalın duvarlı, sıvı içermeyen bu hava kavitesi, plevraya ve alt lob apiko-posterior bronşa açılmış kist hidatik ile uyumludur. Komşu plevrada kalınlaşma ve az miktarda plevral sıvı dikkati çekmektedir.

#### Tanı ve tartışma

#### KİST HİDATİK

Kist hidatik hastalığı (Echinococcosis), Echinococcus granulosus (E. granulosus), E. multilocularis, E. vogeli'nin oluşturduğu, daha çok hayvancılığın yaygın olduğu bölgelerde olmak üzere tüm dünyada görülen, sıklıkla akciğer ve karaciğerde yerleşim gösteren önemli bir zoonotik hastalıktır (1). E. multilocularis ve E. vogeler veya multiloküler, E. granulosus uniloküler kist hidatik hastalığına neden olur. Hastalık Doğu Akdeniz ülkelerinde, Ortadoğu, Rusya, Güney Afrika, Avustralya ve Güney Amerika'da daha yaygındır (1,2,3).

Enfeksiyonun kaynağı köpek, kurt, çakal gibi etçil hayvanlardır. Etkenin bulaşması yumurtalarla bulaş gıdaların yenmesiyle olabileceği gibi, solunum ve cilt yoluyla da bulaşabilir. Barsakta yumurtadan çıkan embriyo (onkosfer), mukozaya tutanarak portal ve ven yoluyla karaciğere geçip kist hidatiğe neden olabilir. Onkosfer burada tutunamazsa pulmoner arter yoluyla akciğerlere geçerek akciğer kist hidatiğine yol açar veya sistemik dolaşım ile diğer organlara (dalak, periton, böbrek, kemik, orbita boşluğu, beyin, kalp ve üreme organları) yayılır. Parazit ulaştığı noktalarda ya fagosite edilir ya da primer enfeksiyona neden olur (1,2,3).

Kist hidatikli hastaların büyük bir kısmı asemptomatiktir. Kistlerin büyümesi yavaştır ve edinilen enfeksiyon ancak birkaç yıl sonra klinik belirtiyi vermeye başlar. Akciğer kist hidatiğinde tekrarlayan ateş, paroksizmal öksürük, göğüs ağrısı, dispne, hemoptizi, kistin yırtılıp bronşa açılması sonucu

ağızdan kist materyelinin gelmesi ve anafilaksi gibi klinik belirtiler ortaya çıkabilir. Karın ağrısı, kusma, hepatomegali, tıkanma sarılığı karaciğer tutulumunun işaretleridir (1,3).

Ekinokok enfeksiyonunun tanısında görüntüleme çalışmaları (ultrasonografi, bilgisayarlı tomografi, manyetik rezonans görüntüleme) ve serolojik yöntemler (kompleman fiksasyon, indirekt floresan antikor, PCR) kullanılabilir (3,4,5). Ancak görüntüleme yöntemleri tanı koymada serolojiye göre daha duyarlıdır (3).

Ekinokok enfeksiyonunun ayırıcı tanısında enfeksiyon ve malignite yanında, bronkojenik kist, kistik adenomatoid malformasyon ya da bronkopulmoner sekestrasyon gibi konjenital defektler düşünülmelidir (2).

Semptomatik kistlerde tedavi, cerrahi girişimle birlikte medikaldir. Kistin yeniden oluşumu ve diğer organlara yayılımını önlemek için kist çıkarılmadan önce albendazol verilmelidir (1,2,3,5).

Tedaviye dirençli akciğer enfeksiyonu nedeniyle kliniğimize gönderilen hastanın tipik öyküsü yanında, akciğer grafisi ve toraks BT'sinde kist hidatiğe özgü kistik kitle ve jerminatif membranların izlenmesiyle tanısı konuldu. Operasyonla çıkarılan kistlerin patolojik incelemesi de tanı ile uyumlu bulundu ve hasta albendazol tedavisiyle takibe alındı.

#### Kaynaklar

1. Dökmetaş İ. Kist hidatik hastalığı. İçinde: Topçu AW, Söyletir G, Doğanay M (yazarlar). Enfeksiyon Hastalıkları. İstanbul: Nobel, 1996: 701-2.
2. Blanton R. Echinococcosis (E. granulosus and E. multilocularis). In: Behrman RE, Kliegman RM, Jenson HB. Nelson Textbook of Pediatrics. 16th ed., Philadelphia: WB Saunders, 2000; 1079-81.
3. King CH. Echinococcosis. In: Mandell GL, Bennett JE, Dolin R. Principles and Practice of Infectious Disease. 5th ed. New York: Churchill Livingstone, 2000: 2962-3.
4. Smelser C, Moher J. An adolescent girl who has fever, cough, and chronic chest pain. Pediatr Rev 2002; 23: 216-20.
5. Koul PA- Koul AN, Wahid A, Mir FA. CT'in pulmonary hydatid disease. Chest 2000; 118: 1645-7.