

## Tüberkülozun nadir bir şekli: tek başına psoas absesi

### *A rare form of tuberculosis: isolated psoas abscess*

Mustafa Özçetin, Resul Yılmaz, Erhan Karaaslan, Ülkü Bekar\*, Yasemin Yerli, Doğan Köseoğlu\*\*

Gaziosmanpaşa Üniversitesi Tıp Fakültesi, Çocuk Sağlığı ve Hastalıkları Anabilim Dalı, Tokat, Türkiye

\* Gaziosmanpaşa Üniversitesi Tıp Fakültesi, Radyoloji Anabilim Dalı, Tokat, Türkiye

\*\* Gaziosmanpaşa Üniversitesi Tıp Fakültesi, Patoloji Anabilim Dalı, Tokat, Türkiye

#### Özet

Günümüzde tüberküloz yılda iki milyon kişinin ölümüne neden olmaktadır. Çocuk yaş grubunda yıllık sıklığı yaklaşık 1,3 milyon olup, ölümlerle sonuçlanan olgu sayısının 450 000 olduğu tahmin edilmektedir. Dünya Sağlık Örgütü, olguların %15-25'inin akciğer dışı tüberküloz hastaları olduğunu bildirmektedir. Burada immün yetersizliği olmayan, iki taraflı psoas absesi ve ingüinal lenf bezi tutulumu ile giden nadir bir tüberküloz olgusu sunulmaktadır. (*Türk Ped Arş 2011; 46: 340-2*)

**Anahtar sözcükler:** Çocuk, psoas absesi, tüberküloz

#### Summary

Tuberculosis as an important health problem of our age causing death of 2 million people each year. The incidence of tuberculosis in the pediatric age group is 1.3 millions/year and it's estimated that 450 000 cases result in death. WHO reports that %15-25 of cases are extrapulmonary tuberculosis patients. Here we present a rare case of abdominal tuberculosis who had no immunosuppression with isolated bilateral psoas abscess and inguinal lymph node involvement. (*Turk Arch Ped 2011; 46: 340-2*)

**Key words:** Child, psoas abscess, tuberculosis

#### Giriş

Tüberküloz günümüzde de önemli bir halk sağlığı sorunu olmaya devam etmektedir. Dünya Sağlık Örgütü tarafından, dünyada her yıl sekiz milyon yeni aktif tüberküloz olgusu ortaya çıktığı ve yılda iki milyon kişinin de bu hastalık nedeniyle öldüğü bildirilmektedir (1). Tüberkülozun genel görülme oranında düşmenin olduğu yıllardan sonra, 1980'lerin ortaları ve 1990'lı yılların başlarında, bildirilen olgular %15 oranında artmıştır. Bu artış eğiliminden çocuklar daha fazla etkilenmiştir. Bildirilen olguların neredeyse %40'ını 5 ile 14 yaşları arasındaki çocuklar oluşturmaktadır (2). Dünya Sağlık Örgütü olguların %15-25'inin akciğer dışı tüberküloz hastaları olduğunu bildirmektedir. Akciğer dışı tüberkülozda tutulum daha çok lenf bezlerinde, plevrada, kemik ve eklemlerde yoğunlaşmakla birlikte, herhangi bir organı da tutabilmektedir. Akciğer dışı tüberkülozun %10'unu kas iskelet sistemi tutulumu oluşturur (3).

Burada immün yetersizliği olmayan, akciğer ve periton tutulumu olmaksızın tek başına iki taraflı psoas absesi ve ingüinal lenf düğümü tutulumu ile giden nadir bir tüberküloz olgusu sunulmaktadır

#### Olgu

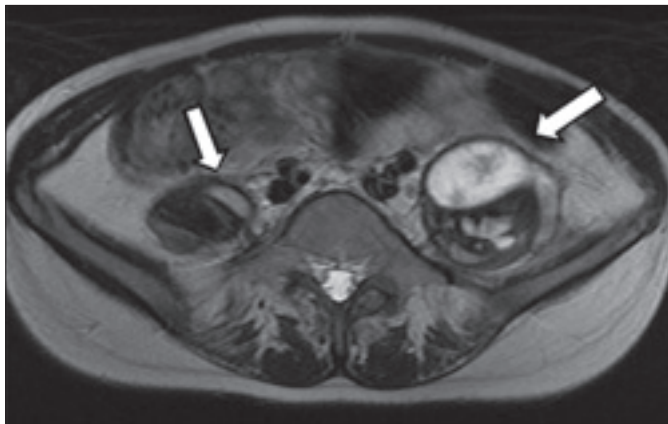
İki aydır iştahsızlık, kilo kaybı ve yürürken kasık ağrısı yakınması olan 13 yaşında kız hasta, sağ ingüinal lenf bezi şişliği ve ingüinal bölgede akıntılı yara yakınmasıyla başvurdu. Ateş yüksekliği olmayan hastanın verilen antibiyotik tedavilerinden fayda görmediği öğrenildi. Fizik bakısında; 38,5 kg (3-10. persantil) ve 144 cm (<3. persantil) olan hastanın sağ ingüinal bölgede 3x2 cm büyüklüğünde lenf bezi ve fistüle oluşmuş akıntılı absesi saptandı. Laboratuvar bulgularından, hemoglobin 13 gr/dL, lökosit sayısı 5 680/mm<sup>3</sup>, trombosit sayısı 268 000/mm<sup>3</sup>, CRP değeri 17,3 mg/L, eritrosit çökme hızı 24 mm/sa idi. İmmünolojik tet-

**Yazışma Adresi/Address for Correspondence:** Dr. Mustafa Özçetin, Gaziosmanpaşa Üniversitesi Tıp Fakültesi, Çocuk Sağlığı ve Hastalıkları Anabilim Dalı, Tokat, Türkiye

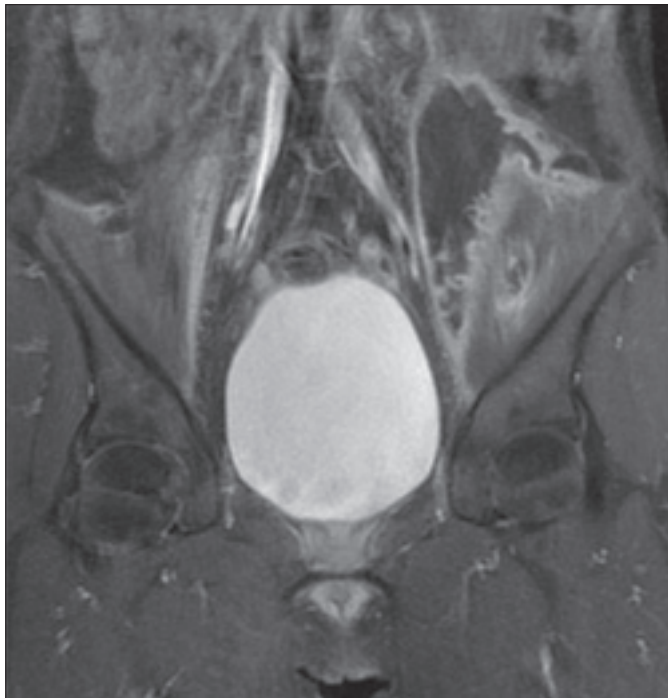
E-posta: mozçetin@gmail.com **Geliş Tarihi/Received:** 13.01.2010 **Kabul Tarihi/Accepted:** 28.06.2010

*Türk Pediatri Arşivi Dergisi, Galenos Yayınevi tarafından basılmıştır. / Turkish Archives of Pediatrics, published by Galenos Publishing*

kiklerinde IgG 11,8 g/L, IgM 1.03 g/L, IgA 2,11 g/L olarak bulundu. İki adet BCG izi olan ve PPD'si 18 mm ölçülen hastanın üç kez üst üste yapılan açlık mide suyu aside dirençli basil incelemesi negatif saptandı. Akciğer grafisi normal bulundu. Ultrasonografi ile değerlendirilmesinde sağ ingüinal bölgede ili-yak kasın önünde 31x20 mm'lik yoğun içerikli oluşum ve derin dokulara doğru uzanan fistül dikkati çekti. Alt karın manyetik rezonans (MR) tetkikinde, sağda psoas kası önünde devam ederek ingüinal kanal düzeyinde pektineus kası içinde sonlanan 19x12x130 mm boyutlarında füziform kitle lezyonu izlendi. Solda ise psoas kası ön kısmına yerleşerek sol ingüinal bölgede ili-yopsoas kası içinde sonlanan yaklaşık 49x44x141 mm boyutlarında füziform kitle lezyonu izlendi (Şekil 1, 2). Sağ ingüi-



Şekil 1. Solda daha büyük, iki taraflı psoas kası içerisinde yerleşim gösteren T2A hiperintens lezyonlar

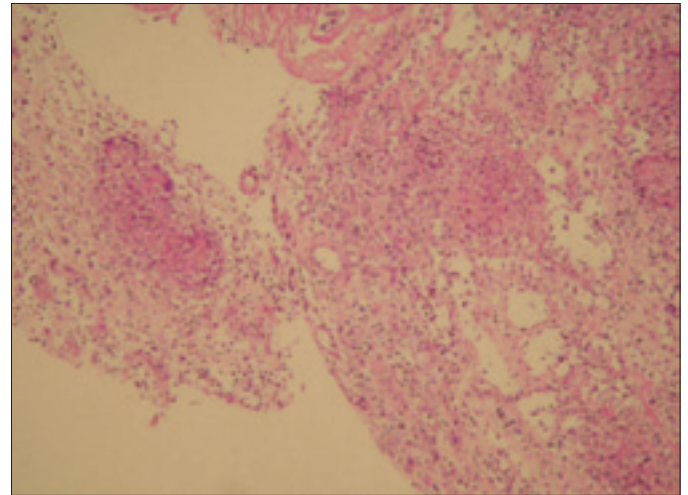


Şekil 2. İki taraflı psoas kası yerleşimli, ili-yak ve ili-yopsoas kası boyunca uzanım gösteren, periferik kontrast tutulumunun izlendiği füziform kitle lezyonları

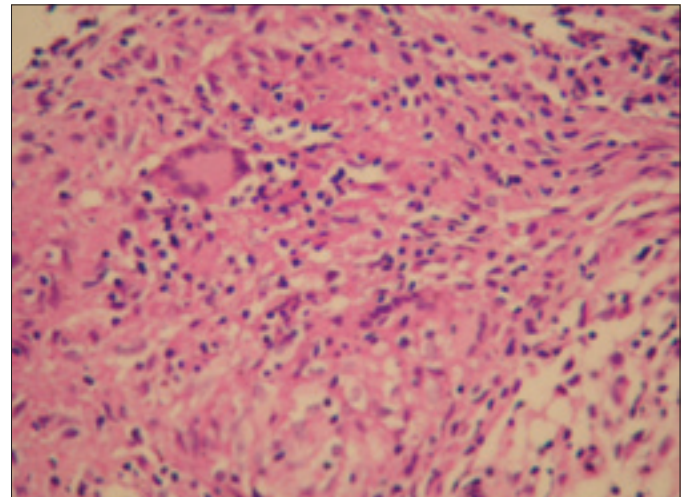
nal bölgeden yapılan lenf bezi iğne biyopsisinde kazeöz nekroz görülmesine de Langhans tipi dev hücreler içeren epitelioid histiyositlerin oluşturduğu granülom yapıları izlendi (Şekil 3, 4) ve yara yerinden alınan örnekte aside dirençli basil saptanması üzerine hastaya radyolojik ve klinik değerlendirme ile beraber tüberküloz tanısı koyuldu. Hastamıza başlangıçta, izoniyazid, rifampisin, pirazinamid ve etambutol başlandı. Kontrolde radyolojik bulgularında düzelme gözlenen hastanın tedavisine izoniyazid ve rifampisin ile devam edildi. Üç ay sonra çekilen kontrol MR incelemesinde, solda izlenen apse oluşumunun belirgin derecede gerilediği, sağ psoas ve ingüinal kanal düzeyinde tanımlanan apsenin ise kaybolduğu görüldü.

### Tartışma

Son on yılda, bağışıklık sistemi baskılanmış kişilerin artışı ve ilaca dirençli bakterilerin ortaya çıkması ile akciğer dışı tüberküloz olguları artmıştır (4,5). Olgumuzda, ailede ve ken-



Şekil 3. Epitelioid histiyositlerin oluşturduğu granülom yapıları (H-E, x200)



Şekil 4. Granülom yapıları içinde Langhans tipi dev hücreler (H-E, x400)

disinde geçirilmiş tüberküloz öyküsü ve immün sistemin baskılanmasına neden olabilecek hastalık veya ilaç kullanımı söz konusu değildir.

Uyluğa fleksiyon hareketi yaptıran psoas kasının zengin bir damar yapısına sahip olması, kapalı bölgelerden bile kan yoluyla bulaşa sebep olmaktadır. Ancak psoas apsesi ender rastlanılan, genellikle tanısı zor ve geç konulan bir hastalıktır. Psoas apsesi çocuklarda ve gençlerde yaşlılara göre daha sık görülmektedir (6). Psoas apsесinin klasik bulguları karın veya bel ağrısı, topallama ve ateştir (7). Psoas kası retroperitoneal organlar, sindirim sistemi ve iskelet sistemi ile yakın komşulğundan dolayı bu sistemlerin enfeksiyöz hastalıklarında ikincil olarak etkilenebilir (8). Geçmiş yıllarda Pott hastalığı önemli nedenlerden biri iken şimdi çok nadir görülmektedir (6,9). Olgumuzda da komşu organ tutulumu özellikle de spinal tutulum saptanmadı. Yürürken hareketini kısıtlamayan kasık ağrısı dışında bölgesel yakınması yoktu.

Psoas apsесinde olduğu gibi yumuşak doku enfeksiyonları birden fazla patojenle oluşabilir. Bu hastalarda sepsis oluşabilir ve komplikasyon olarak diğer organlar da enfeksiyona eşlik edebilir. Hastamızda aside dirençli basil dışında patojen gösterilemedi. Tanı için ultrasonografi yeterli olsa da bilgisayarlı tomografi apsenin tanısında çok daha duyarlıdır (7). Fakat yağ kitleleri az olan çocuklarda yumuşak dokularda kontrast azalır, bu ise keskinliği etkiler (10,11). Manyetik rezonans görüntülemesi ise hem anatomik yapıları, hem de patolojik anormallikleri iyi tanımlaması nedeni ile en iyi yöntemdir (11,12). Hastamızda çekilen MR ile daha ayrıntılı bilgi alınmıştır.

Mycobacterium tuberculosis'e bağlı psoas apsесinin tedavisinde ilaç tedavisinin uygulanması tedavinin başarılı olabilmesi için şarttır (13).

Sonuç olarak; psoas apseli olgularda tüberküloz nadir görülmekle birlikte, etken olabileceği düşünölmeli ve bu olgularda tüberküloz tanısına yönelik gerekli tanısall yaklaşımlar yapılmalıdır.

## Kaynaklar

1. WHO. Global tuberculosis control: surveillance, planning, financing. Geneva: World Health Organization, 2006: 242.
2. Janner D. A clinical guide to pediatric infectious disease. Pediatric tuberculosis; Philadelphia: Lippincott Williams & Wilkins, 2005: 123-36.
3. Lee SH, Abramson SB. Infections of the musculoskeletal system by M. tuberculosis. In: Rom WN, Garay SM, (eds). Tuberculosis. New York: Little, Brown and Company, 1996; 635-44.
4. Watts HG, Lifso RM. Current concepts review: tuberculosis of bones and joints. J Bone Joint Surg Am 1996; 78: 288-98.
5. Kılıçaslan Z. Dünyada ve Türkiye'de tüberküloz. Ankem Dergisi 2007; 21(Ek 2): 76-80.
6. Gruenwald I, Abrahamson J, Cohen O. Psoas abscess: case report and review of the literature. J Urol 1992; 147: 1624-6.
7. Thomas A, Albert AS, Bhat S, Sunil K. Primary psoas abscess: diagnostic and therapeutic considerations. Br J Urol 1996; 78: 358-60.
8. Ataus S, Alan C, Önder AU, et al. Psoas abscess. Cerrahpaşa J Med 2000; 31: 89-93.
9. Ricci MA, Rose FB, Meyer KK. Pyogenic psoas abscess: worldwide variation in etiology. World J Surg 1986; 10: 834-6.
10. Ralls PW, Boswell W, Henderson R, Rogers W, Boger D, Halls J. CT of inflammatory disease of the psoas muscle. Am J Roentgenol 1980; 131: 767-70.
11. Utkan A, Gülbahçe K, Cılız A, Tümöz MA. Sakroileit bulgularıyla seyreden miliyer tüberküloz: Olgu sunumu. Eklem Hastalık Cerrahisi 2009; 20: 161-4.
12. Lee JK, Gleezer HS. Psoas muscle disorders: MR imaging. Radiology 1986; 160: 683-7.
13. Harrigan R, Kauffman F, Love M. Tuberculous psoas abscess. J Emerg Med 1995; 13: 493-8.